

# Endometrioma Gibi Görünen İzole Primer Kist Hidatik Olgusu

Deniz Balsak\*, Ali Emre Tahaoğlu\*, Cihan Toğrul\*\*, Şükrü Budak\*, Muhammed Hanifi Bademkiran\*

\*Diyarbakır Kadın Doğum ve Çocuk Hastalıkları Hastanesi, \*\*Hitit Üniversitesi Tıp Fakültesi Kadın Doğum Anabilim Dalı

## ÖZ

İnsan hidatik kist hastalığı çoğu zaman *Echinococcus granulosus*un neden olduğu parazitik bir hastalıktır. Özellikle karaciğeri etkilese de diğer organlarda da görülebilmektedir. Burada endometrioma olduğu düşünülen akut pelvik ağrıya neden olan adneksial kitlesi olan infertilite nedeniyle laparoskopik olarak opere edilen olgumuzu sunuyoruz.

**Anahtar kelimeler:** endometrioma, hidatik kist, infertilite

## ABSTRACT

### Isolated Primary Hidatid Disease Mimicking Endometrioma

Hydatid cyst is a parasitic disorder caused by *Echinococcus Granulosus*. This microorganism mainly affects the liver; but it can also involve other organs. Here we present a primary Fallopian tube involvement diagnosed during a laparoscopy planned for an infertile patient presenting with acute pelvic pain due to an adnexal mass suggesting an endometrioma.

**Keywords:** endometrioma, hidatid disease, infertility

## GİRİŞ

Kist hidatik hayvanların ve insanların, parazitik ve zoonotik hastalığıdır. Etken *Echinococcus granulosus*, ender olarak da *Echinococcus multilocularis*'tir <sup>(1,2)</sup>.

Köpek dışkıyla atılan *E. granulosus* yumurtaları, doğal ara konak olan koyun, keçi, sığır gibi değişik türden hayvanlarda ve rastlantısal olarak da insanda enfeksiyona sebep olmaktadır <sup>(3)</sup>. Kist hidatik için kesin konak köpekler, ara konak ise insanlardır <sup>(4-6)</sup>. Hastalığın en sık bulaşma tarzı enfekte köpeklerle temasdır. Kistlerin insan vücudunda gelişmesi çok yavaş olmaktadır. Hastalığın yayılmasını etkileyen başlıca faktörler temizlik kurallarına uyulmaması, halkın kültür seviyesi, bölgenin iklimi, kaçak ve kontrolsüz et kesimidir <sup>(3)</sup>.

Hastalık primer olarak karaciğeri etkilediği halde, hematojen yayılımına bağlı olarak neredeyse vücutta her anatomik bölgede görülebilir. Kist hidatik sıklıkla karaciğer (%70) ve akciğeri (%10-15) etkiler. Ender olarak dalak, böbrekler, kalp, kemikler, santral sinir sistemi vb. gibi bölgeleri de etkileyebilir <sup>(7,8)</sup>. Peritoneal/pelvik KH ise çok nadiren gö-

rülmekte ve rastlantısal olarak bulunmaktadır <sup>(9)</sup>. Primer peritoneyal KH'in gelişim mekanizması tam olarak bilinmemekte ve ortalama %2 oranında görülmektedir <sup>(7)</sup>.

## OLGU

Yirmi iki yaşında, 2 yıllık evli gravida 0, parite 0 olan hasta acil servisimize şiddetli pelvik ağrı yakınması ile başvurdu. Hastanın pelvik muayenesinde uterus normal cesamette, adneksler serbest fakat douglas'ı dolduran, sert kıvamlı, ağrılı, mobil yaklaşık 8 cm ebatında kitle palpe edildi. Yapılan transvajinal ultrasonografi'de (USG), 89x99 mm boyutunda ince duvarlı, hipoeoik kitle izlendi (Resim 1). Overler net ayırt edilemedi. Hastanın primer infertil olması, anamnezinde dismenore şikayetlerinin bulunması ve USG görünümünün endometrioma ile uyumlu olması üzerine hastaya endometrioma ve pelvik kitle ön tanısı koyularak operasyon planlandı. Preoperatif tetkiklerinde özellikle tümör markerlarında anlamlı bir özellik saptanmadı. CA125 değeri 26 IU olarak sonuçlandı. Postero-anterior akciğer grafisinde özellik yoktu. Gerekli hazırlıklar sonrası 10 mm laparaskopi ile göbekten girildi. Gözlemlerde her iki overden bağımsız

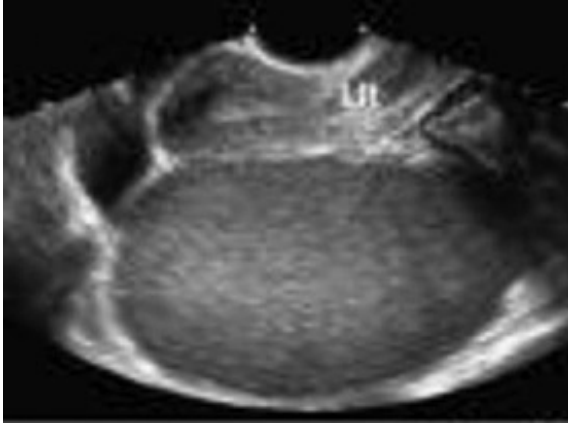**Alındığı Tarih:** 27.02.2015

**Kabul Tarihi:** 06.10.2015

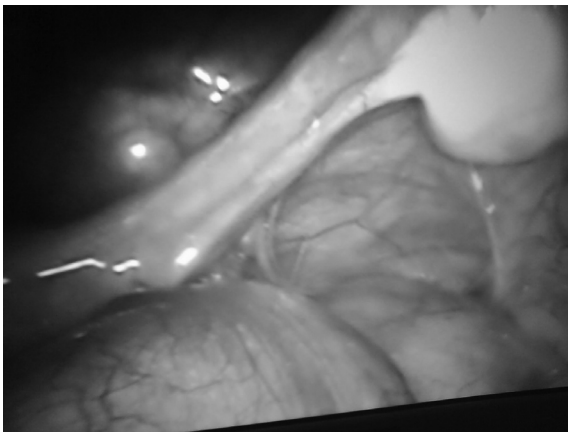
**Yazışma adresi:** Uzm. Dr. Ali Emre Tahaoğlu, Diyarbakır Kadın Doğum ve Çocuk Hastalıkları Hastanesi, Diyarbakır

**e-posta:** alyemre@yahoo.com

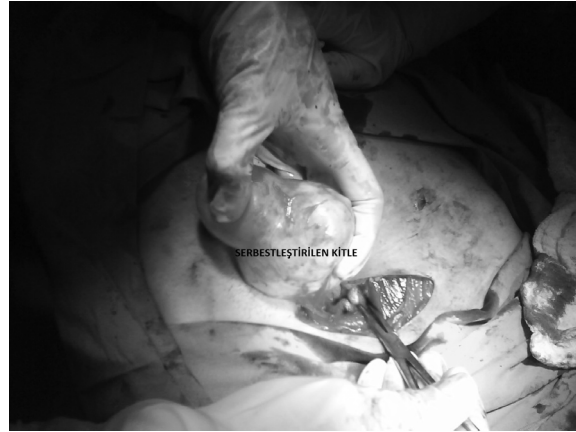douglasa oturmuş çevre doku ile minimal yapışıklılar gösteren sağ tuba kaynaklı yaklaşık 10 cm boyutunda kitle izlendi (Resim 2). Asit gözlenmedi. Kitlenin tubal kaynaklı olması, olası malignite şüphesi ve kitleyi rüptüre etmemek için laparotomi kararı alındı (Resim 3). Laparotomi de her iki over ayırt edildi; sol tuba salim, sağ tuba kaynaklı kitle keskin diseksiyon ile serbestleştirildi. Kitle intraperitoneal idi. Tubal kaynaklı kitle kökünden klemlenerek tuba ile birlikte salpenjektomi yapılarak çıkarıldı ve frozen çalışılması için patolojiye gönderildi. Sonuç olarak, hidatik kist ile uyumlu görünüm geldi. Batın olası bulaşı ve yeni organ tutulumunu engellemek için rüptür olmasa da %20 NaCl ile yıkandı. Hasta postoperatif dönemde enfeksiyon hastalıkları ile konsülte edildi. Bu dönemde hastaya beyin, toraks ve batın tomografisi çekildi fakat hiçbir primer odak saptanamadı. Abdominal tomografide sağ renal agenezi izlendi. Enfeksiyon hastalıklarının önerisi ile albendazol tedavisi başlandı ve postoperatif 2. gününde hasta taburcu edildi.



Resim 1. Olgunun preoperatif USG görüntüsü.



Resim 2. Laparaskopi sırasında görülen görüntü.



Resim 3. Laparatomideki görünüm.

## TARTIŞMA

Ekinokokus özellikle Avrupa, Asya, Akdeniz, Güney Amerika ve Afrika ülkelerinde endemik olarak görülmektedir <sup>(1)</sup>. Avustralya'da 1802 hasta ile yapılan bir çalışmada kist olgularının %63'ünde karaciğerde, %25'inde akciğerde, %5'inde kista, %3'ünde kemikte, %2'sinde böbrekte, %1'inde beyinde, %1'inde dalakta ve %1'den az olguda kalp, prostat ve pankreasta yerleştiği gösterilmiştir <sup>(10)</sup>. Primer peritoneal hidatik kist kendisini over, mezenter ve diğer intraabdominal organların kisti olarak da gösterebilir <sup>(11)</sup>. Direkt grafi, USG, tomografi hidatik kist tanısında kullanılabilir. Abdominal grafide kist duvarının kalsifik görünümü izlenebilir <sup>(12)</sup>. USG'de görünüm çok çeşitli olabilir. Tomografinin sensitivitesi ise %90-100'dür <sup>(13)</sup>. Atipik yerleşiminden dolayı hidatik kistin tanısı oldukça zordur <sup>(14)</sup>.

Ayrıncı tanıda pelvis bölgesinde olabilecek overin benign ve malign kistik oluşumları, mezenterik kistler, barsak dublikasyonu ya da divertikülleri sayılabilir. Pelvik böbrek de akıl tutulması gereken ayrıncı tanıdır. Hastamızda öncesinde üst batın usg ile tarama yapılmadığından operasyon sonrası yapılan kontrollerde sağda renal agenezi olması patoloji frozen raporuna rağmen, acaba pelvik multistik non-fonksiyonel bir böbrek mi çıkardık sorusunu aklımıza getirdi.

Kist Hidatik hastalığının tedavisinde son yıllarda perkutanöz drenaj teknikleri tartışılmasına rağmen, cerrahi halen kist hidatik tedavisinde en önemli tedavi yöntemi olma özelliğini korumaktadır <sup>(15)</sup>. Cerrahi intraperitoneal/pelvik yerleşimli KH hastalığının hem tanısında hem de tedavisinde önemlidir. İdeal cerra-

hi tedavi; yayılımı ve bulaşmayı önleyecek şekilde, dikkatli diseksiyon ile rüptüre etmeden kistin çıkarılmasıdır <sup>(16)</sup>.

Biz olgumuzda laparoskopi ile başladığımız operasyon kistin büyüklüğü ve uterus arkasına fikse olmasının gözlenmesinden sonra rüptüre sebebiyet vermemek adına laparotomi ile sonlandırıldı. Hastanın infertil olması USG görüntüsünün endometrioma ile benzerlik göstermesi ve hastanın anamnezinde dismenore tariflemesi sonucu yanlış öntanı konuldu. Ayrıca postoperatif bakılan abdominal tomografide sağ renal agenezinin olması frozen sonucuna rağmen, pelvik böbrek tanısını atlayıp atlamadığımızı düşündürdü.

Primer pelvik/tubal kaynaklı hidatik kist oldukça nadir görülmesine rağmen <sup>(14)</sup>, ülkemiz gibi endemik bölgelerde preoperatif tanıda mutlaka akılda bulundurulması gereken bir ayrıntıdır.

#### KAYNAKLAR

1. Ammann RW, Eckert J. Cestodes Echinococcus. *Gastroenterol Clin Nort Am* 1996;25:655-89. [http://dx.doi.org/10.1016/S0889-8553\(05\)70268-5](http://dx.doi.org/10.1016/S0889-8553(05)70268-5)
2. Grove DI, Warren KS, Mahmoud AAF. Algorithms in the diagnosis and management of exotic diseases: Echinococcosis. *J Infect Dis* 1976;133:354. <http://dx.doi.org/10.1093/infdis/133.3.354>
3. Akyol ÇV. Hidatidoz ve halk sağlığı yönünden önemi. *UÜ Vet Fak Derg* 2001;20:137-42.
4. Ozturk G, Aydinli B, Yildiran MI, et al. Posttraumatic free intraperitoneal rupture of liver cystic echinococcosis: a case series and review of literature. *Am J Surg* 2007;194:313-6. <http://dx.doi.org/10.1016/j.amjsurg.2006.11.014>
5. Sielaff TD, Curley SA. Liver. In: Brunicaardi FC, Andersen DK, Billiar TR, Dunn DL, Hunter JG, Pollock RE (Eds), Schwartz's Principles of Surgery. New York: McGraw-Hill; 2005; p. 1139-86.
6. Pekcici MR, Canlı AB, Uyanık İ, İnceköy M. Abdominal kist hidatik olgularımızın retrospektif değerlendirilmesi. *Tıp Araştırmaları Dergisi* 2004;1:5-10.
7. Sözüer EM, Ok E, Arslan M. The perforation problem in hydatid disease. *Am J Trop Med Hyg* 2002;66:575-577.
8. Khuroo MS, Wani NA, Javid G, et al. Percutaneous drainage Compared with surgery for hepatic hydatid cysts. *N Engl J Med* 1997;337:881-7. <http://dx.doi.org/10.1056/NEJM199709253371303>
9. Tarcoveanu E, Dimofte G, Bradea C, Crumpei F, Anton R, Moldovanu R. Multiple peritoneal hydatid disease after rupture of a multi vesicular hepatic hydatid cyst. Case report. *J Gastrointestin Liver Dis* 2006;3:301-5.
10. Grove DI, Warren KS, Mahmoud AAF. Algorithms in the diagnosis and management of exotic diseases: Echinococcosis. *J Infect Dis* 1976;133:354. <http://dx.doi.org/10.1093/infdis/133.3.354>
11. Babu KS, Goel D, Prayaga A, Rao IS, and Kumar A. "Intraabdominal hydatid cyst: A casereport." *Acta Cytologica* 2008;52(4):464-6. <http://dx.doi.org/10.1159/000325554>
12. Sayek I, Onat D. Diagnosis and treatment of uncomplicated hydatid cyst of the liver. *World J Surg* 2001;25:21-7. <http://dx.doi.org/10.1007/s002680020004>
13. Guidelines for treatment of cystic and alveolar echinococcosis in humans. WHO Informal working group on Echinococcosis. *Bull World Health Organ* 1996;74:231-42.
14. Nazari Z, Torabizadeh J. Primary hydatid cyst of the fallopian tube: A case report. *Caspian J Intern Med* 2014;5:179-81.
15. Milicevic M. Hydatid disease. In: Blumgart LH, ed. Surgery of the Liver and Biliary Tract. 2<sup>nd</sup> ed. New York: Churchill Livingstone, 1994:1121-50.
16. Onur E, Köksal N, Uzun MA, Sümer A, Altınlı E, Çelik A. Mekanik intestinal obstrüksiyona neden olan ekstrahepatik intraabdominal dev kist hidatik. *Bakırköy Tıp Dergisi* 2006;2:28-30.